

# CHIRURGICKÁ STERILIZACE prasniček





Jonáš Vaňhara<sup>1,2</sup>

Zdeněk Fajt<sup>2</sup>

1 CEVA Animal Health

2 Ruminant and Swine Clinic, Faculty of Veterinary Medicine, University of Veterinary Sciences Brno, Czech Republic


# Proč sterilizovat (kastrovat) prasničky?

-  Eliminace nežádoucího chování (říje a její projevy)
-  Prevence vzniku novotvarů na děloze a ováriích
-  Zj. u miniprasat nebo prasat chovaných jako pet
-  Údajná ↑↑ chutnost masa

# Před anestezií








 Transport = stres

 Hladovka - hladovka delší - 12-24 hodin. Přísun vody může být neomezený, až do začátku anestezie.

**NENÍ HLADOVKA – ANESTEZIE NIKDY NEBUDE IDEÁLNÍ !!!!**

# Možný protokol



-  azaperon (např. Stresnil 2-4 mg/kg ž.hm. i.m)
-  cca 10 min pauza + na konci pauzy metamizol (Rivalgin, Vetalgín, 15-50 mg/kg ž.hm i.m.) + atropin – proti bradykardii a nežádoucí salivaci a prolapsu pyje u samců (Atropin Sulphate Fatro, 0,05 mg/kg ž.hm i.m.)
-  klidná i.v. aplikace do ušní cévy: ketamin+diazepam (5-10 mg/kg ž.hm. i.v.)
-  fixace kanyly, za 20 min možná prolongace poloviční dávkou (případně prodloužit propofolem-spíše Propomitor)
-  -po zákroku aplikace coffeinum 2-6 ml pro toto i.m. nebo i.v.

# Premedikace - sedace



 Azaperon – 2-4mg/kg

 Co nejrychleji ! (zabránit stresu)

 i.m. – za ucho - rychlejší resorpce / gluteálně – pomalejší resorpce, pohodlnější

 Atropin - anticholinergního účinku – zabraňuje salivaci a tachykardii

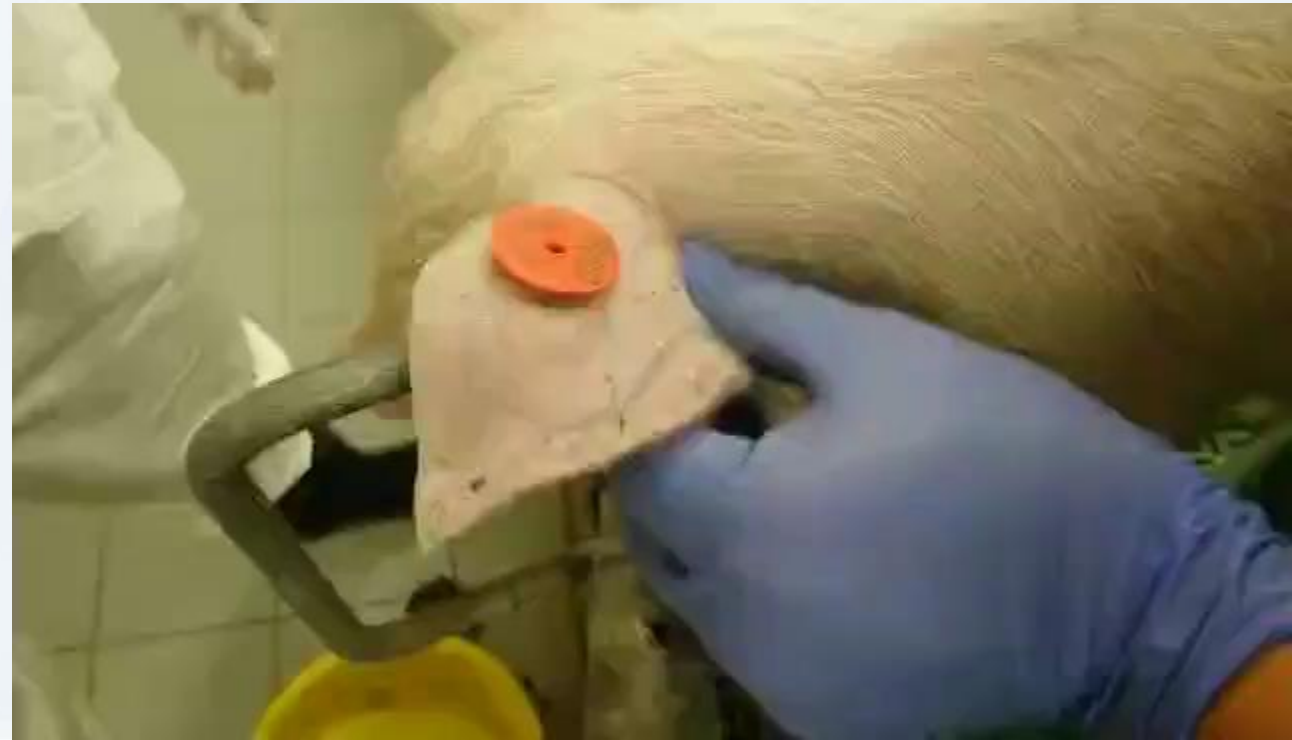 Metamizol – analgezie

# Anestezie - celková

 i.v. a pomalu

 Ketamin + diazepam 5mg + 2mg

 Za 20 min možná prolongace poloviční dávkou, případně Propofol



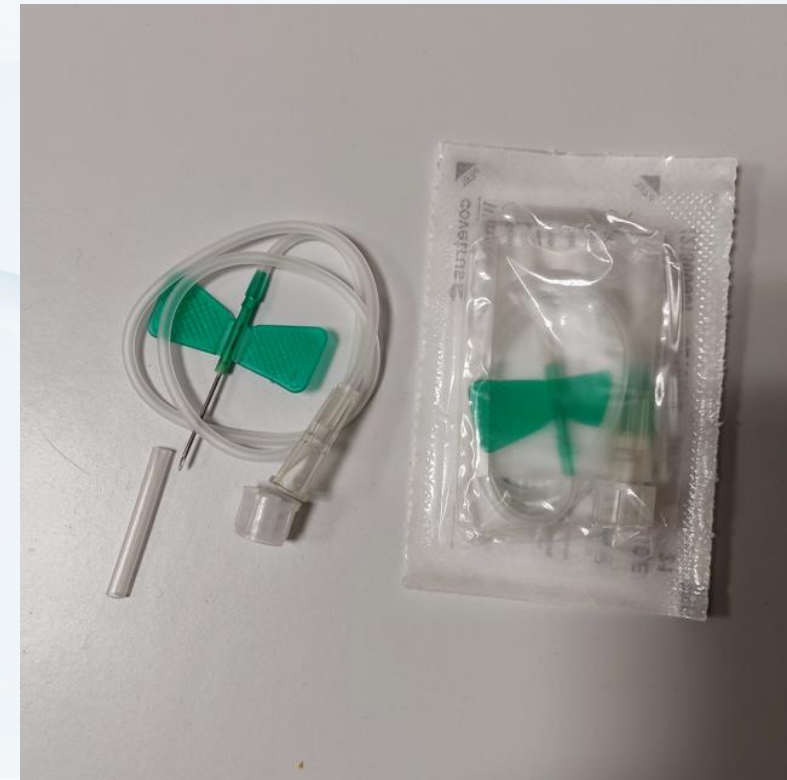# Anestezie - celková



 i.v. – pomalu

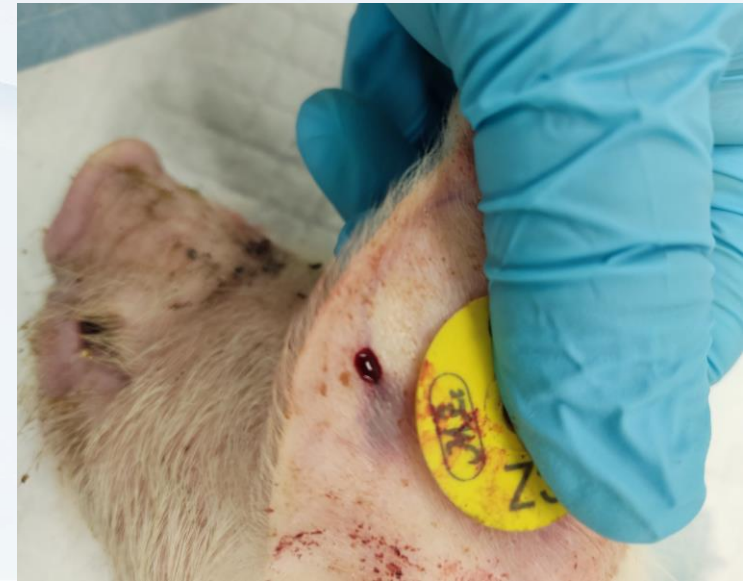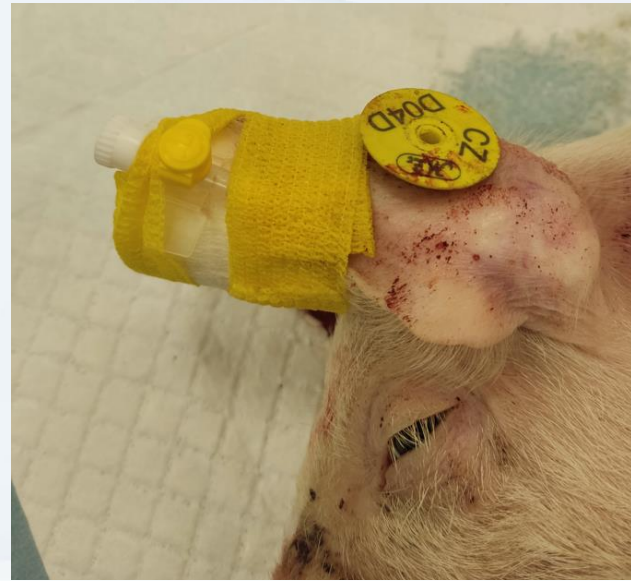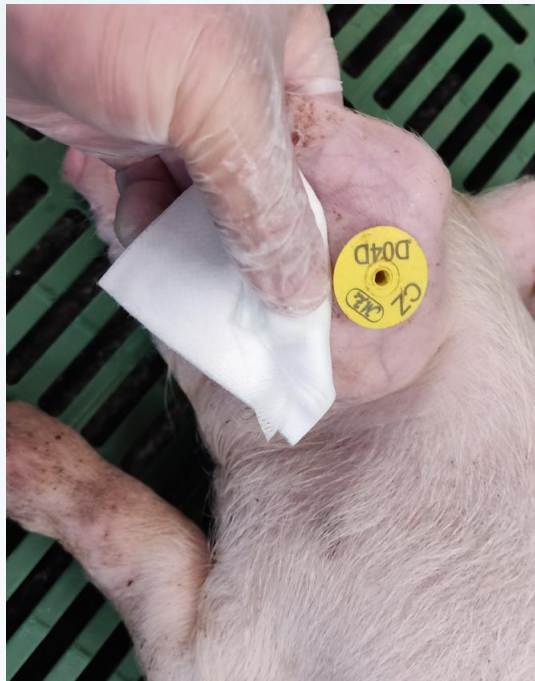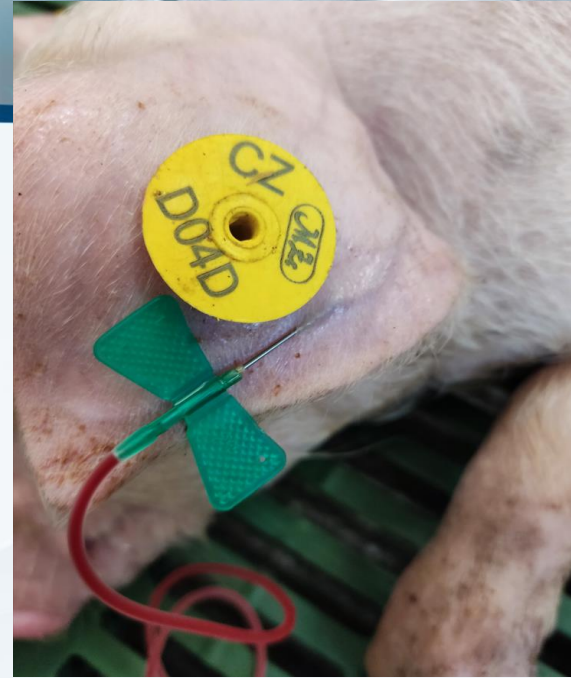 Kanylace – jednorázová, raději trvalá

.....výhody / nevýhody



# Výhody / nevýhody






.....po vytažení obou řádná KOMPRIMACE !!!!



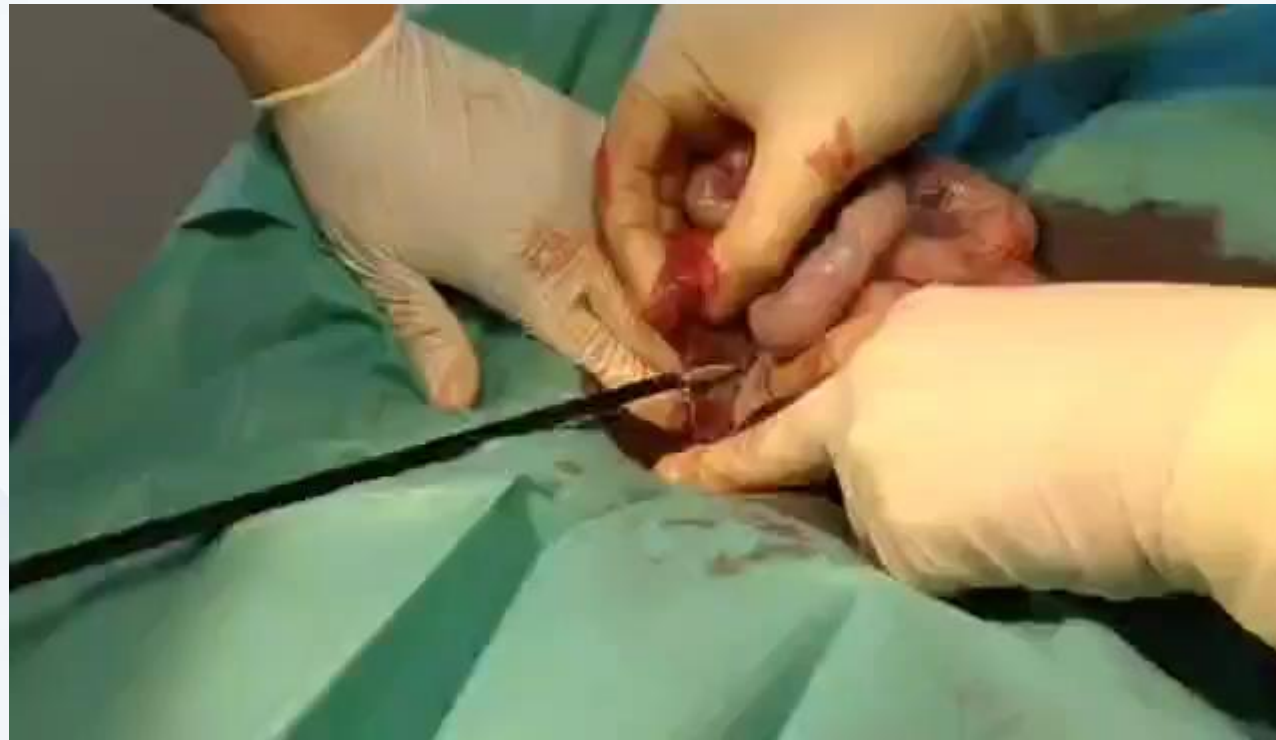

# Ovariohysterektomie



-  Přístup - linea alba – (poslední a předposlední struk) / nad 60 kg z boku
-  Podvázání vazů, podvázání děložního krčku (nebo ligashure, kajman....)  
Vazy hodně volné....děloha různě velký (stadium říje)
-  Evakuace dělohy a ovarií
-  Neleknout se – hodně volné vody (oproti jiným zvířatům)
-  Sutura je důležitá – prevence hernia umbilicalis . Sval. vrstva, podkoží, kůže vše vstřebatelným

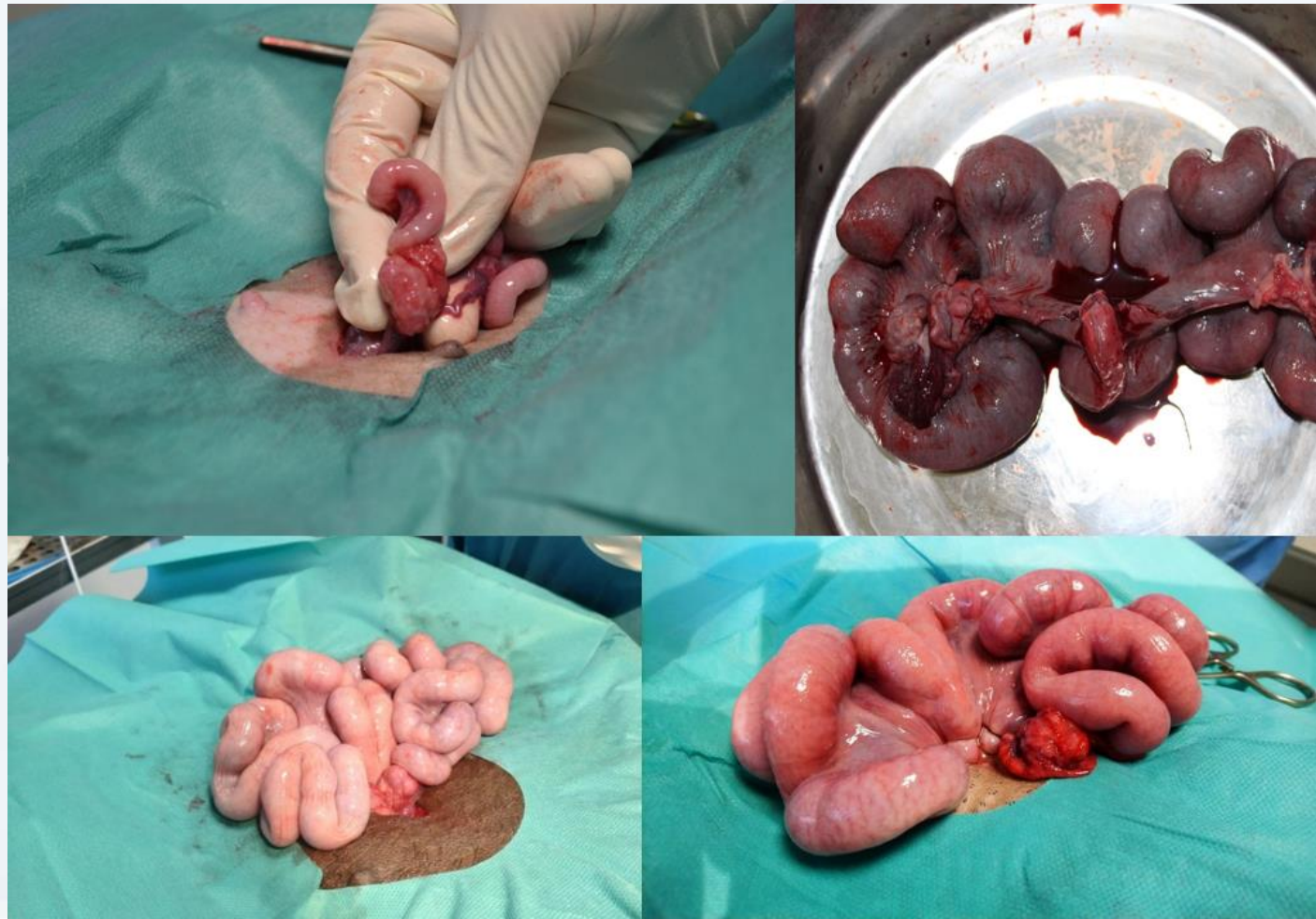# Ovariohysterektomie



# Ovariohysterektomie

 Různá stádia velikosti dělohy

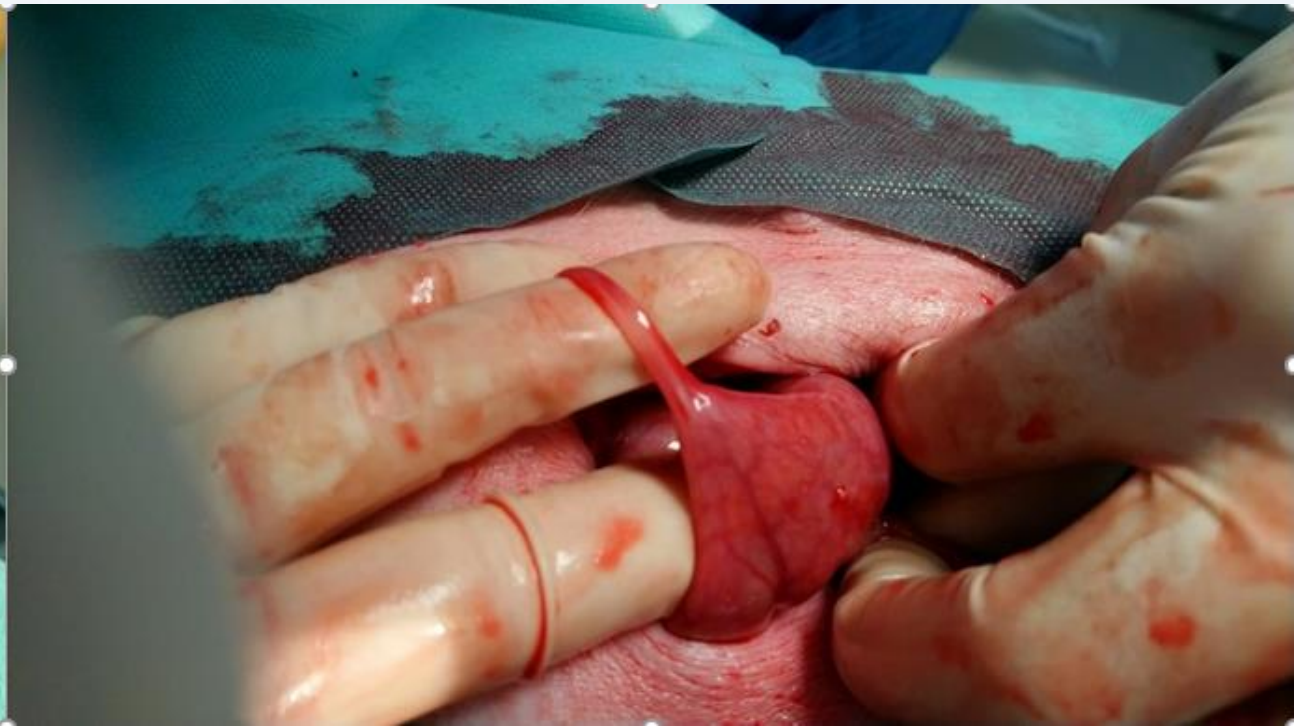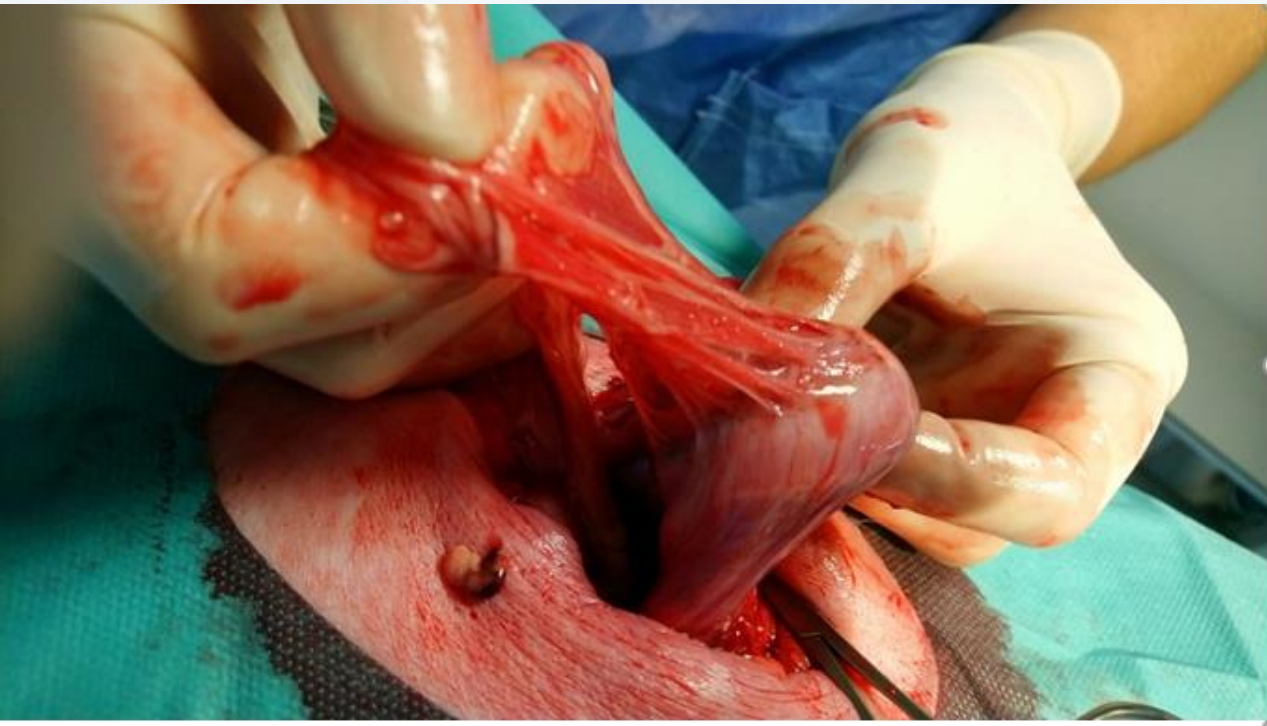
Úprava anestezie



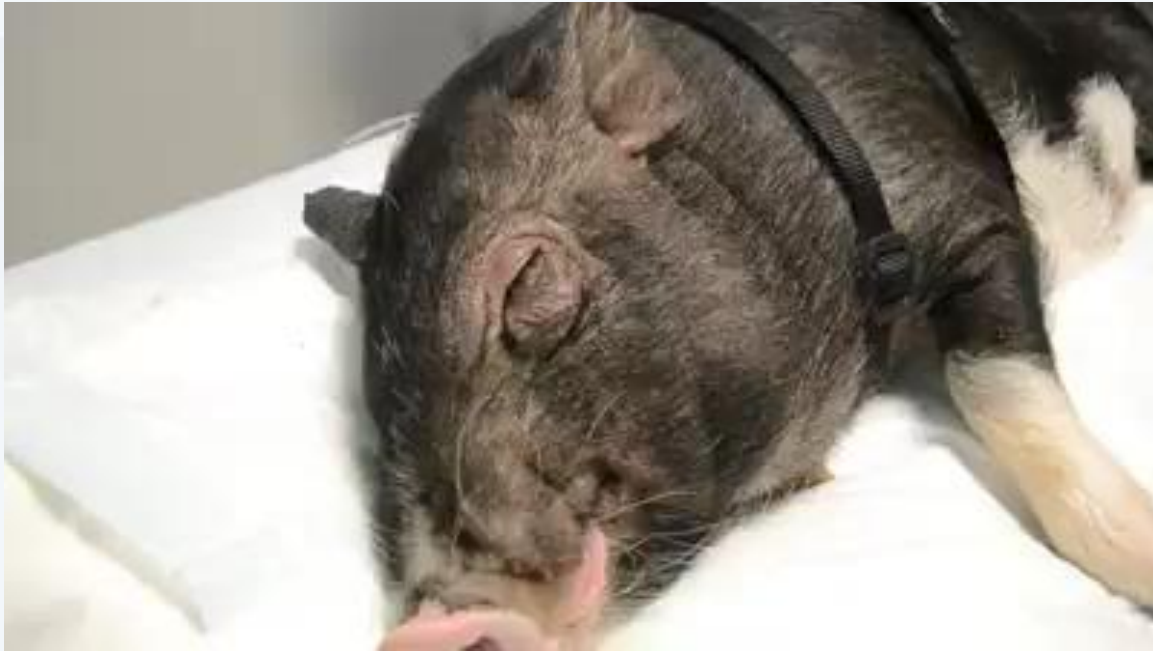# Ovariohysterektomie



 Srůsty....



# Probuzení po a.



# Péče po anestezií

- 🐷 Probuzení prasete by mělo probíhat v klidném prostředí boxu či vyhřívaném kotci.
- 🐷 Teplota boxu by měla být okolo 20-25°C, abychom zabránili hypotermii.
- 🐷 Pokud inhalační a. - odstranění endotracheální trubice by mělo být až po obnovení polykacího reflexu.
- 🐷 Probuzení by mělo být pod neustálým dohledem. Odstranění katetru / kanyly by mělo být, až je prase zcela probuzeno.
- 🐷 Obecně se k probuzení jako nespecifické antidotum používá preparát Coffeinum v dávce 2-8 ml pro toto i.m, i.v.



Děkuji za pozornost

